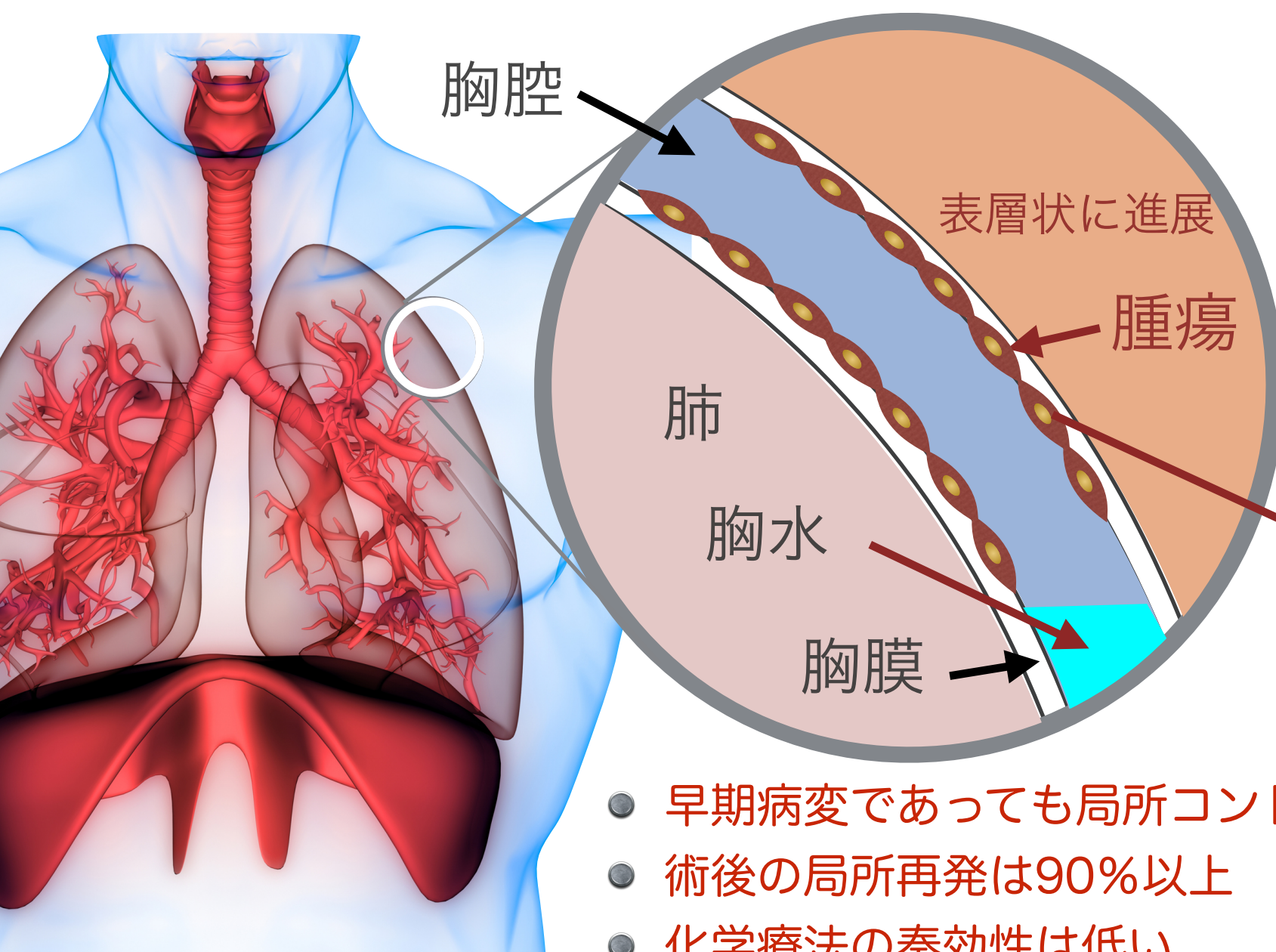


## 悪性胸膜中皮腫 MIRX002 局所投与 ファーストインヒューマン(Phase1)開始



- 早期病変であっても局所コントロールが困難
- 術後の局所再発は90%以上
- 化学療法の奏効性は低い

